Aus der Chirurgischen Universitäts-Kinderklinik in München.
(Professor Dr. W. Herzog.)

JUN
22
1921

Zur Kenntnis des Lymphangioms.

(Mit 2 Abbildungen.)

Inaugural-Dissertation

zur

Erlangung der Doktorwürde

in der

gesamten Medizin

verfasst und einer

Hohen medizinischen Fakultät

der

Kgl. Bayer. Ludwig-Maximilians-Universität zu München

vorgelegt von

Hermann Salomon,
Medizinalpraktikant aus Gotha.

München 1914.
Kgl. Hof- und Universitäts-Buchdruckerei von Dr. C. Wolf & Sohn.

Aus der Chirurgischen Universitäts-Kinderklinik in München.
(Professor Dr. W. Herzog.)

Zur Kenntnis des Lymphangioms.

(Mit 2 Abbildungen.)

Inaugural-Dissertation

zur

Erlangung der Doktorwürde

in der

gesamten Medizin

verfasst und einer

Hohen medizinischen Fakultät

der

Kgl. Bayer. Ludwig-Maximilians-Universität zu München

vorgelegt von

Hermann Salomon,
Medizinalpraktikant aus Gotha.

München 1914.
Kgl. Hof- und Universitäts-Buchdruckerei von Dr. C. Wolf & Sohn.

Gedruckt mit Genehmigung der medizinischen Fakultät
der Universität München.

Referent: Herr Prof. Dr. W. Herzog.

Dem Andenken meines Vaters!

Digitized by the Internet Archive
in 2026

https://archive.org/details/IA40153312_0075

Es mag gestattet sein, zu einem Kapitel der krankhaften Neubildungen einen Beitrag zu liefern, das bis in die neueste Zeit in pathogenetischer, in histogenetischer, in therapeutischer Beziehung zu den noch nicht vollkommen geklärten zu rechnen ist. Insbesondere darf wohl durch eine Anreihung einer Reihe von Krankheitsfällen die Literatur über die nicht allzu häufige Krankheitsform des Lymphangioms bereichert werden. Bekannt war ja namentlich die erworbene, das heisst die zur Zeit der Geburt noch nicht äusserlich bemerkbare Form des Lymphangioma cystoides, die in Form einer Geschwulst zu dauernder oder zeitweiser Lymphorrhoe führte, schon lange. Gjorgjević führt einen Teil dieser Fälle aus dem 17. und 18. Jahrhundert an. Welche Unklarheit aber über die Natur dieser Gebilde herrschte, geht am Besten daraus hervor, dass erst in der allerneuesten Zeit eine ziemliche Einigkeit in der Bezeichnung der Lymphangiome sich Platz machte. Wir hören:

Colli hygroma cysticum (v. Ammon); Hygroma celluloso-cysticum (Droste); Hygroma colli congenitum (Lücke); Struma cystica congenita (Otto); Ranula congenita (Redenbacher); Cystoid (Tillmanns); Hydrocele colli congenita (Virchow); Hygroma colli cellulosum (Volckers); Lymphangioma cavernosum (Winiwarter); Lymphaneurysma (Busch); Elefantiasis congenita cystica (Esmarch-Kulenkampf); Cystenhygrom (Wernher, Arnold); Lymphangioma cystoides (Wegener).

Dieser letzte Name hat sich jetzt wohl allgemein eingebürgert. Interessant ist, wie manche Autoren schon durch die

Benennung einen Hinweis darauf geben, von welchem Ursprung sie das Gebilde ableiten. Besonders deutlich ist der Hinweis auf die Schilddrüse bei Otto, eine Ansicht, die, wie wir später sehen werden, nicht aufrecht erhalten werden kann. Was die Entstehung des Lymphangioms anlangt, so sind eine ganze Reihe von Ursachen angegeben worden; zuerst sei der Originalität halber das Versehen der Mütter erwähnt, von dem Hacket-Glasgow, Ballantyne-Edinburg, Eberhardt berichten. Lues und Scrophulose sind als Reizursachen angegeben worden. Und Neelsen, der in der Hauptsache auf Blutveränderungen Wert legt, hat allerdings einen Fall von Lymphangiom mit Nephritis und Scrophulose gesehen. Sicher ist ja wohl, dass bei einem allgemein sehr heruntergekommenen Organismus vom Körper selbst wenig der Geschwulst entgegengearbeitet werden kann, dass man diese beiden Krankheiten also wohl als unterstützendes, eventuell auch als auslösendes Moment, keinesfalls aber als Ursache zu werten haben wird, ebenso haben Traumen, die früher bei den sogen. erworbenen Lymphangiomen eine grosse Rolle spielten, nur auslösende Bedeutung. Dencks erwähnt in neuerer Zeit zwei eigene und sechs Fälle der Literatur, in welchen Hygromata colli sich bei Erwachsenen entwickelt haben, kommt jedoch zum Schlusse, dass auch hier angeborene Keime dagewesen sind, die nur ausnahmsweise erst später zu wuchern begannen. Malherbe führt einen Fall von einem 18jährigen Mädchen an, bei dem er das Trauma als ursprüngliches Moment betrachtete. Anzilotti spricht von einem erworbenen Lymphangiom der Weiche, Ferraro führt ein solches an, das auf dem Boden eines traumatischen Hämatoms entstanden ist. Ebenso wurde das Tragen des Korsetts, von Bruchbändern, Schwangerschaft dafür verantwortlich gemacht. (Tuffier, Wegener, Sick).

In einem in jüngster Zeit von Opokin aus dem pathologischen Institut von Kasan veröffentlichten Fall lässt sich nun in hervorragend beweiskräftigem Sinne die Entwicklung eines

solchen „traumatischen“ Lymphangioms verfolgen. Der betreffende 40jährige Patient wurde in seinem 34. Jahre an der rechten Schulter durch einen Schlag verletzt; langsame Vergrösserung einer anfangs erbsengrossen Geschwulst bis Faustgrösse. Opokin sagt darüber: „Der Umstand dass unsere Geschwulst sich im Stadium noch nicht beendeter Entwicklung befand, gab uns die Möglichkeit, alle Stufen der Umwandlung der Keimanlage der Neubildung in ein reifes zystöses Lymphangiom zu verfolgen.“ Er entwickelt dann an der Hand von mikroskopischen Bildern die verschiedenen Etappen der Bildung von den im Zustand der Kariokinese befindlichen Zellgruppen, polygonal im Stroma gelegen, über den Zustand der Degeneration und Verflüssigung hinweg, zur Auskleidung der Spalträume mit kubischen oder typischen Endothelzellen und endlich bis zu ausgebildeten Lymphhöhlen mit Anwesenheit deutlich ausgesprochener bindegewebiger Wände. Wie schon erwähnt, wiesen die Autoren schon durch die Bezeichnung der Bildungen auf ihre Ansicht über den Ursprung hin; so hat Redenbacher in der für die Mundspeicheldrüse bekannten und anerkannten Weise der Entstehung der Ranula durch Verstopfung diesen Vorgang auf die von ihm beobachteten Halsgeschwülste übertragen, wohl mit Unrecht, da schon aus der seiner Abhandlung beigegebenen Abbildung hervorgeht, dass es sich bei seinem Fall um ein Lymphangiom handelt.

Wenige Jahre später sprach von Ammon in seiner grundlegenden Arbeit über die „angeborenen chirurgischen Erkrankungen“ die Ansicht aus, dass die Lymphangiome in die Reihe der Hygrome oder Balggeschwülste gehören. Er erklärt sie „als Pseudoplasmen, die zu der fötalen Entwicklung des Menschen in keinerlei Beziehung stehen, deren nächster Entstehungsgrund dunkel ist und nicht immer in einem vorhergehenden entzündlichen Prozesse gesucht werden kann.“ Diese von Wernher übernommene Bezeichnung machte dieser Autor zur Grundlage

einer neuen, nach der Lokalisation bedingten Einteilung der Tumoren, die naturgemäss wenig neues für die Kenntnis der Ätiologie bringen konnte. Erst Roser brachte ein neues Moment, da er von der Tatsache ausgehend, dass die Geschwülste meist kongenital beobachtet wurden, sie als mit den Kiemengangscysten identisch erklärte, „welche sich an beiden Enden obliteriert hatten," ähnlich wie die Hydrozele des Samenstranges sich bildet. Gurlt und Rokitanski hielten das Cystenhygrom für das Ergebnis eines im intrauterinen Leben zu einer noch nicht näher ermittelten Zeit entstandenen subkutanen Hydrops. Richtig führte Rössle gegen diese Annahme die drei Gründe an:

1. Dass der Hydrops gerade am Halse häufig seinen Sitz hat,
2. dass es tiefe Hygrome gibt, die nicht auf einen subkutanen Hydrops zurückgehen können und
3. dass Ödeme, auch wenn sie lange dauerten, doch nicht zu cystischer Ausdehnung des Bindegewebes geführt haben.

Auch ist sicher die Ansicht Gurlts unrichtig, dass es in keinem anderen Gewebe solche Cystengeschwülste gäbe. Einen auf den ersten Blick stichhaltigen Grund führen die Autoren an, nämlich, dass bei dem von ihnen beschriebenen Falle Hydrops universalis bestand. Wir haben es hier aber zweifellos um eine zufällige Vergesellschaftung zweier krankhafter Zustände zu tun, wie das bei jeder anderen Geschwulst auch der Fall sein kann. Otto hat die Hygrome mit der Schilddrüse in Verbindung gebracht und gemeint, dass es sich um cystisch entartete, abgesprengte Teile der Thyreoidea handeln könnte, eine Behauptung, die auch neuerdings wieder der Beachtung empfohlen wurde. Jedenfalls ist sie für die übergrosse Mehrzahl der Fälle ohne Bedeutung, da mehrfache Untersuchungen die Thyreoidea vollkommen unverändert fanden und wie wir jetzt wissen, ja in allen möglichen anderen Stellen des Körpers Geschwülste genau derselben Struktur vorkommen. Von ähn-

licher Anschauung ging Luschka aus, der die Glandula carotica verantwortlich machte, obwohl auch für diese dieselben Anschliessungsgründe massgebend sind, wie für die Glandula thyreoidea. Die Glandula carotica wurde früher als sympathisches Ganglion (Ganglion intercaroticum, da es sich an der Teilungsstelle der Carotis communis befindet) beschrieben, und seine Hauptelemente bilden fettreiches Bindegewebe, sympathische Nervenfasern und Ganglienzellen. Besonders Arnold hat darauf hingewiesen, dass diese Drüse in keinem der angeführten Fälle irgend welche Degenerations- oder andere Erscheinungen, die auf solche Folge hindeuten könnten, nachzuweisen seien. Er erklärte vielmehr die Entstehung in der Weise, dass die zelligen Bestandteile des Bindegewebes eingeschmolzen würden, die durch Atrophie der Scheidewände zu grösseren Höhlen verschmelzen, in die erst sekundär Flüssigkeit eintrete. So könnte auch die Verschiedenheit, je nach dem Grade der Ausdehnung des Konfluierens etc. der Geschwülste in ein ein- oder mehrkammeriges Gebilde gedacht werden. Virchow war es, der in zwiefacher Weise zur Klärung der Sachlage beitrug, einmal, indem er auf den Zusammenhang mit dem Lymphgefässsystem hinwies, zum zweiten, weil er durch den Hinweis der Neubildung der Cysten, die ihnen gebührende Stelle als geschwulstmässige Neoplasmen zuwies. Die beiden wichtigen Stellen lauten: „Es kommt nicht selten vor, dass man cystische Bildungen in den kongenitalen Elefantiasisknoten antrifft. Man kann sie nicht verfolgen in Lymphgefässe: Sie erscheinen wie abgeschlossene Säcke, die mit einer klaren, meist gerinnbaren Flüssigkeit erfüllt sind. Es ist allerdings nicht unwahrscheinlich, dass sie aus Lymphgefässen hervorgehen, ja es ist wohl möglich, dass sie in manchen Fällen noch durch feine Öffnungen mit Lymphgefässen kommunizieren, was schwer nachzuweisen ist; jedenfalls machen sie den Eindruck, als ob es abgeschlossene Lymphräume wären.“ „Gerade die

erwähnte Hydrocele colli ist ein überaus zweifelhaftes Gebilde, von dem es höchst wahrscheinlich ist, dass der Sack meistens ein neuentstandener ist, und dass es sich dabei überhaupt nicht wesentlich um die Anhäufung von Flüssigkeit, sondern vielmehr um die Bildung des Sackes handelt, aus welchem die Flüssigkeit transsudiert.“ Unabhängig von einander knüpfen hier Lücke und Köster an, die nun wirklich den Zusammenhang mit dem Lymphgefässsystem erwiesen. Lücke meinte, dass die einzigen Räume innerhalb des Bindegewebes, in dem sich eine solche cystoide Bildung entwickeln könnte, die Lymphwege wären und man es dann eben — wie man die angeborenen Hyperplasien der Lymphwege kavernöse Lymphgeschwülste nenne — mit angeborenen Lymphektasien zu tun hätte, wenn es ein Epithel in den Cystenhygromen geben würde.“

In einem Nachtrage teilt er dann mit, dass es Klebs gelungen sei, durch Silberimprägnation Cystenendothel nachzuweisen. In der gleichen Zeit gelang dies Köster 1872, der erstens nachwies, dass die Geschwulst keine Beziehungen zu den drüsigen Organen des Halses hat, dann durch Injektion von Berliner Blau Kommunikationen der Cysten nachwies und endlich das Endothel näher beschrieb, das für die Lymphgefässe ebenso typisch ist. In seiner Arbeit ist weiter noch interessant, dass er an der Grenze der Geschwulst Kanäle fand, die den Übergang von rundlich erweiterten Maschen der Geschwulst in grössere Gefässe bildeten und wegen ihrer eigentümlichen Anastomosierung und ihres Verlaufes neben den Blutgefässen als Lymphgefässe angesprochen werden können. Dann beschreibt er eine Kommunikation mit dem Lymphsinus kleiner Lymphfollikel, eine Tatsache, auf die in neuester Zeit auch noch Borst und andere hingewiesen haben. Hier sind wir nun in der Forschung zu einem bestimmten Abschnitte gelangt; es wurde nunmehr allgemein an dem Zusammenhang mit dem Lymphgefässsystem festgehalten. Nicht geklärt aber war noch

die Einreihung der Gebilde in die Abteilung der Geschwülste oder der Gefässerweiterung. Wegener ging dem zunächst aus dem Wege, indem er annahm, dass es Lymphangiome mit und solche ohne Proliferation gäbe. Er teilte deshalb ein in

1. „Lymphangioma simplex", das sich zusammensetzt aus Lymphräumen und Lymphgefässen kapillaren und grösseren Kalibers, die in der Regel zu einem anastomosierenden Netzwerk geordnet sind. (Beispiel: Makroglossie, Makrocheilie.)
2. „Lymphangioma cavernosum" besteht aus einem Balkenwerk von Bindegewebszügen mit grossen teils makroskopisch sichtbaren, mannigfach gestalteten und vielfach miteinander kommunizierenden Hohlräumen mit Lymphe als Inhalt.
3. „Lymphangioma cystoides", aus makroskopisch sichtbaren grösseren und kleineren Blasen bestehend, die charakteristische Form der Lymphräume ist hier verloren gegangen.

Sie sind selbständiger, für sich abgeschlossener, bei den kongenitalen cystischen Lymphangiomen des Halses. Und zwar nimmt er für das erste der beschriebenen Bilder histologisch Ektasie vorhandener Lymphräume an, für die kavernöse Form beschreibt er unter dem Namen der homeoplastischen Neoplasie eine reichliche Neubildung von Lymphgefässen, Vermehrung der Endothelzellen und Sprossbildung dieser. Die Endothelien ordnen sich nach ihrem Eindringen in das interstitielle Bindegewebe zu Längsreihen (auch ein Beweismittel für die kongenitale Anlage, dass sie in gleicher Weise sich entwickeln, wie embryonale Gefässe) und bilden sich dann zu neuen Lymphgefässen um. Diese Deutung würde der früher geäusserten Ansicht Virchows ungefähr entsprechen, der sagte: „Auch bei den Lymphangiomen handelt es sich keineswegs nur um einfache Ektasie gewöhnlicher Lymphgefässe, sondern um Hyper-

plasie mit Ektasie der alten, zum Teil um eigentliche Neoplasie von Lymphgefässen.“ Namentlich dann hält Virchow diese Neubildung für wahrscheinlich, wenn ein Hämangiom in Verbindung mit einem Lymphangiom steht, d. h. neben Lymph- auch Blutgefässe neu gebildet wurden. Die dritte Ansicht über die Entstehungsmöglichkeit, die auch von Virchow, Billroth, Winiwarter geteilt wurde, ist die sogen. „heteroplastische Neoplasie“, d. h. eine Umwandlung eines neugebildeten Granulationsgewebes in mit Spalten erfülltes Gewebe, das durch Einwanderung lymphoider Zellen in ein Endothel führendes Maschenwerk verwandelt wurde. Diese Einteilung und histologische Deutung hat lange Zeit als klassisch gegolten. Die Einteilung sowohl von Virchow in Lymphangioma racemosum, einfache Lymphangiektasie und Lymphangioma cavernosum, zu welch letzterer Form er Makroglossie und Makrocheilie rechnet, als auch die von Gjorgjević in

1. Varicositäten der oberflächlichen Lymphgefässe und grossen Stämme,
2. Geschwülste aus erweiterten Lymphdrüsen und Gefässen (adenolymphocèle der Franzosen),
3. Lymphangiome der Niere, die Virchow als Krebs beschrieben hat,
4. (identisch mit Virchows Einteilung) kavernöse Lymphgeschwülste (Makroglossie, Makrocheilie),

konnte sich nicht lange halten.

Schon damals tauchten alle möglichen Erörterungen auf, was denn die Lymphangiome eigentlich zum Entstehen und Wachsen bringe. Es wurden Kokken und infektiöse Stoffe dafür haftbar gemacht. Im gleichen Sinne hat neuerdings Moncorvo in Fällen von Lymphangioma cavernosum die Ansicht vertreten, dass „Entstehen und krankhafte Veränderungen der Lymphgefässe als Wirkung der Kokken (Streptokokkos Fehleisen), die aus dem mütterlichen Blute in den fötalen Orga-

nismus gelangten", aufzufassen sei. Bryk hatte schon früher in ähnlicher Weise bei Gelegenheit der Beschreibung eines ulcerösen Lymphangioms am Fussgelenk, zu dem später auch an den oberen Extremitäten und der Rachenschleimhaut neue Lymphangiome getreten waren, auf die Möglichkeit einer metastatischen oder infektiösen Übertragung hingewiesen. Auf ähnliche Wege weist die Verwandtschaft der Elefantiasis arabum, die ja bekanntlich durch Infektion erfolgt, mit der Elefantiasisform der Lymphangiome hin, wenn man nicht von vornherein geneigt ist, anzunehmen, dass die Makrocheilie, Makromelie, Makroglossie, gar keine Lymphangiome sind. Jedenfalls haben weder Bryk noch Moncorvo wirklich stichhaltige Gründe für ihre Theorie anführen können. Man hat sich auch bemüht, experimentell Lymphangiome zu erzeugen, und es ist Wegener gelungen, durch längere Einführung von Luft in die Bauchhöhle von Kaninchen Lymphangiome zu erzeugen. Das schien nun eine Ansicht zu stützen, die besonders gepflegt wurde und die letzten Endes nur eine Stauung als Ursache beschuldigen wollte. Es ist dabei ziemlich gleichgültig, ob diese entstand, wie Klebs annahm, durch vermehrten Zufluss, oder wie Middeldorpf, durch Knickung von Gefässen und dadurch bedingte Kompression. Richtig ist jedenfalls, dass die Prädilektionsstellen der Lymphangiome an Körperstellen sich befinden, wo solche Kompressionen möglich sind, also am Halse, in der Achselhöhle, in den Inguinalfalten, an den Lippen, den Lidern, der Vorhaut, am Fuss, wie neuerdings Schramm und Dolinski erwähnen. Wegener hat in gleicher Weise nirgends aktive proliferative Prozesse finden können, dagegen Lymphtromben, die dann eine Dilatation zur Folge gehabt haben sollen. Das weist auf Virchow hin, der bei einem Trombus der Vena jugularis eines neugeborenen Kalbes eine Dilatation des gesamten Lymphgefässaparates fand. Eine ganze Reihe von Forschern mit gleichen Beobachtungen sind anzuführen. (Carswell, Nasse, Weigert, Busse,

Brechet, Cruveilhier, Bailler, Sömmering.) Es scheint aber, dass in der grossen Mehrzahl dieser Fälle eine genaue mikroskopische Untersuchung nicht stattgefunden hat, zur Klarstellung der Unterscheidung einer einfachen Ektasie von wirklichen Neubildungen. Jedenfalls konnte Langhans in einem gründlich mikroskopisch untersuchten Falle nachweisen, dass seine Gefässe sich durchaus normal verhielten und wies auf den Umstand hin, dass Operationen oft glücklichen Dauererfolg hätten, obwohl noch nie eine Verschlusstelle der Lymphgefässe mit exzidiert worden sei. Er fand auch die sehr wichtige Tatsache, dass als Ursache des Wachstums, der Erweiterung des Lumens, die Endothelien anzusehen seien, die oft enorme Grösse zeigten, dass also die Wand wachse und nicht passiv gedehnt werde. Und er schloss aus seinen Untersuchungen ferner, dass eine Neubildung von Bindegewebe mit der Neubildung und Erweiterung der Lymphgefässe Hand in Hand ginge, eine Ansicht, die Ribbert eine ganze Zeit später als Forderung aufgestellt hat für die pathologische Diagnose: „Lymphangiom". Er wies in glücklicher Weise auf die gleichen Verhältnisse bei der cavernösen Blutgeschwulst hin, von der auch nicht gesprochen werden dürfe, wenn eine blosse Blutstauung vorliege, und unterstrich damit seine Ansicht von der Wichtigkeit des neugebildeten Bindegewebes. Wie Zeiss anführt, findet sich trotzdem in der kasuistischen Literatur der damaligen Zeit immer noch das schöne Wort von dem „unbekannten zentralen Abflusshindernis". Immerhin wurde die neue Lehre nachgeprüft, insbesondere, soweit sie den Anteil des neugebildeten Bindegewebes vertrat. Dieser Anteil trat stellenweise so in den Vordergrund, dass Rindfleisch sie direkt für Bindegewebsgeschwülste hielt und ihm einige Forscher wie Czerny, Ostertag, Zinsser, darin folgten. Sie erklärten, dass durch Schrumpfungsprozesse (vielleicht durch chronische Entzündung), ein Zug an der Wand der Lymphgefässe und damit eine passive Dehnung und Dilatation

zu Kavernen statthaben könne. Das steht nicht im Einklang mit den Untersuchungen von Langhans, der ja die aktive Proliferation des Endothels nachwies.

Zusammenfassend sei nun hier konstatiert, dass zwei Dinge nunmehr als erwiesen zu betrachten sind: 1. Die Zusammengehörigkeit des Lymphangioms mit den Lymphgefässen, 2. die Einreihung des Lymphangioms in die Abteilung der Geschwülste. Offen blieb noch die Frage nach der Entstehungsweise. In einer Arbeit von Birch-Hirschfeld wird darauf hingewiesen, dass der Name Lymphangiom nur dann Berechtigung hat, wenn Geschwülste durch Lymphgefässe gebildet werden, die normaler Weise an den betreffenden Stellen nicht präformiert sind. Und tatsächlich hat eine ganze Anzahl von Untersuchungen festgestellt, dass die Anlage des Lymphangioms häufig im subkutaren Fettgewebe statthat, einem Gewebe, das normaler Weise gar keine Lymphgefässe führt. Es wäre also nur dann eine Bildung der Geschwulst möglich, wenn wir das Vorhandensein eines präformierten Keimes annähmen. Zu den Forderungen, die die neue Schule für die wahren Geschwülste aufstellt, gehört ja neben der atypischen Gewebswucherung ohne entzündliche Vorgänge, neben der funktionellen Nutzlosigkeit des betreffenden Gebildes auch — wenn wir von der Möglichkeit der Metastasierung bei jeder an atypischer Stelle befindlichen Geschwulst absehen — eine gewisse proliferative Zelltätigkeit, die den Zellen von der Embryonalzeit anhaftet. (Schmaus). Das Zurückgehen auf embryonale Anlage haben schon in früherer Zeit einige Autoren für das Lymphangiom angenommen. So betont Nasse, dass die Lymphangiome durch Entwicklungsstörungen bedingt sind. Dann hat Samter für kongenitale Lymphangiome der Mundhöhle die Auffassung vorgetragen, dass es sich um embryonal angelegte Geschwülste handelt, deren Anfang in der Entwicklung von Lymphdrüsengewebe besteht. Wir können uns deshalb auch nicht mit der Ansicht von Esmarch

und Kulenkampf befreunden, die glauben, dass die Elefantiasis ein geringerer Grad eines Cystenhygroms bedeute, sondern meinen, dass die Elefantiasis eine erworbene oder angeborene Ektasie der Lymphgefässe, das Cystenhygrom immer eine angeborene Geschwulst ist. Auch diese Autoren gehen für die Genese der Lymphangiome auf die Embryonalzeit zurück, indem sie annehmen, dass die Beförderung der Lymphzirkulation des Foetus eines der ursächlichen Momente sein könnte, durch die eine fehlerhafte Anlage der Lymphgefässe bewirkt werden könnte. Das würde aber wieder nicht zu der Einreihung der Lymphangiome unter die Geschwülste stimmen. Esmarch und Kulenkampf glauben nämlich, wie andere, die nach Rössle Anomalien des Herzens zusammen mit Nackenhygromen und allgemeinem Hydrops gesehen haben, dass vielleicht in einem zu straffen Uterus oder in einem durch Fruchtwasser verengten Uterus, oder durch fehlerhafte Klappenapparate, durch abnormen Verlauf und Mündung, schliesslich durch krankhafte Tätigkeit der vasomotorischen und trophischen Nerven die Ursache liegen könnte. Sie denken dabei etwa an einen Naevus lymphaticus, von dem aus die Störung wie bei den Naevi vasculosi peripher wie zentralwärts um sich greifen können. Auf ähnliche Zusammenhänge wiesen, wie schon oben bemerkt, Gurlt und Rokitansky hin. Es ist durchaus möglich, embryonale Anlage und geschwulstmässige Bildung zu vereinen. So fand Ritschl Knorpelstücke, Schmieden lymphoidales Gewebe, Sultan gestreifte Muskelfasern in Lymphangiomen, ein Beweiss, dass die Absprengung auch anderer Gewebselemente mit der Anlage der Lymphangiome Hand in Hand gehen kann, und es ist klar, dass das nur auf kongenitaler Anlage beruhen kann. So müssen wir Ribbert beipflichten, der in seiner Arbeit über Bau, Wachstum und Genese der Angiome auf die Unterscheidung und Grenzen zwischen Lymphangiomen und Lymphangiektasie hinweist und ausdrücklich auch das polypöse Hineinwachsen des Bindegewebes in die Lymphräume nach-

weist und deshalb nicht annehmen kann, dass das Bindegewebe einfach gedehnt werde durch die erweiterten Lymphgefässe, sondern, dass das Epithel und Bindegewebe gleichzeitig wachse und dadurch die Hohlräume dilatiere. Er nimmt also einen Reiz (vielleicht intrauterine Entzündung) für die Wucherung der Lymphgefässe an, die in einem Teil vereinigt und in irgend ein Gewebe des Körpers verlagert werden. Er würde einmal damit eine Grenze gegen die Lymphangiektasie haben, die ja kein in sich abgeschlossenes Ganze bildet, andererseits würde dazu, wie Rössle hervorhebt, gut die Anschauung Nasse's passen, der auf die Prädilektionsstellen der Lymphangiome hinweist. Er meint wohl mit Recht, dass die Körperstellen bevorzugt werden, die, wie die Gegend des Halses, des Gesichtes, der Lippen, Wangen, der Leistenbeuge noch in relativ später Embryonalzeit tiefgreifende und komplizierte Änderungen erfahren; dass Stücke von ursprünglich zusammenhängenden Lymphbahnen durch die sich dort abspielenden Umbildungs-, Einschnürungs-, Verschmelzungs- und Verwachsungsprozesse abgeschnitten und ausgeschaltet werden können, ohne jedoch die ihnen innewohnende Wachstumsenergie zu verlieren. Auch das könnte wohl gegen die Einreihung der Lymphangiektasie in die den echten Geschwülsten angehörigen Lymphangiome angeführt werden, dass nach Mitteilung einer Reihe von Autoren, wie Sick hervorhebt (Demarquay, Desjardins, Amussat, Nèlatom, Trélat), die Elefantiasis der Haut besonders in den Tropen beobachtet wird und neben der durch Filaria sanguinis hervorgerufenen, wohl noch andere, wahrscheinlich infektiöse Ätiologie haben könnte. In einem Falle von Lymphangiom des Oberschenkels weist Müller in neuester Zeit darauf hin, dass es sich um einen vollkommen geschlossenen, gegen die Umgebung fast überall sehr deutlich abgeschlossenen Tumor handelt, der nirgends erweislich mit den Lymphgefässen der Cutis zusammenhängt, und dass deshalb in

diesem mikroskopisch, klinisch und makroskopisch genau untersuchten Falle eine Neubildung, hervorgegangen aus einem Keim von Bindegewebe und Lymphgefässen vorliegt, eine Stütze für Ribberts Ansicht.

Es spricht wohl nicht gegen das kongenitale Auftreten, dass Lymphangiome erst häufig in späteren Lebensjahren in Erscheinung treten. Erstens trifft das für die übergrosse Mehrzahl der Geschwülste nicht zu, da sie meistens schon bei der Geburt oder in den ersten Lebensmonaten bemerkt werden, und zweitens — es wurde schon oben darauf hingewiesen — alle möglichen Gründe, z. B. das Trauma, das die Wachstumsenergie des Keims auslösende und entfaltende Moment sein kann. Wir erinnern hier an andere Geschwulstformen, z. B. das Carcinom, für das auch Trauma oder Narbenbildung, z. B. das sehr häufige Carcinoma auf dem Boden des Ulcus ventriculi rotundum, als auslösende Ursache angenommen wird. Auch darauf wurde hingewiesen, besonders von Sick, dass eine Lymphstauung eine geschwulstartige Wucherung des Stromas und der Lymphgefässe hervorrufen könne. In dem Falle von Sick handelt es sich um eine Schleimhautinsel im Uterus, und er hält dies für den einzigen Fingerzeig zur Erklärung der plötzlich einsetzenden Geschwulstbildung, so dass wir ihm einige Beachtung schenken müssen. In ähnlicher Weise kann natürlich jede Zustandsänderung des normalen Gewebes auslösende Ursache werden. Samter fand Lymphcysten und Kiemengangscysten nebeneinander und schloss daraus auf die gleichartige Entstehung aus verlagerten Keimen. In diesem Sinne können wir der von Borst und Sick als Modifikation der homeoplastischen Theorie bezeichneten Intussusception nicht zustimmen, da es sich hier um eine Proliferation von thrombosierten Lymphräumen aus handelt, nicht aber um Entfaltung eines Gewebsteils. Das Wachstum der Lymphangiome besteht nach Freudweiler in einer Entstehung streifen- und zapfenförmiger Fortsätze proli-

ferierenden Endothels von den Lymphgefässen aus. Weil hat in einer etwas gesuchten Weise das Wachstum durch eine sich ständig erneuernde Entzündung erklärt, bei der die Dilatation immer stärker werde und auch auf die benachbarten Gefässe übergreifen könnte. In einer Umwandlung von Wegeners heteroplastischer Neoplasie denkt sich Alexander Schmidt das Wachstum durch eine Neubildung von Lymphgefässen aus wucherndem Bindegewebe. Borst nimmt an, dass es sich um eine Wucherung lymphocytärer Elemente handelt, die die jungen Lymphkapillaren überall hin begleiten. Ebenso können im Innern der Lymphgefässe solche Knoten von lymphocytären Elementen sich befinden, auch im Innern des weiten zellreichen Bindegewebes finden sich Bildungen, die ganz Lymphfolikeln gleichen. Das Endothel ist der Ausgangspunkt der Wucherungen in das umgebende Bindegewebe; es bilden sich Sprossen und Zapfen, die später vom offenen Lumen her kanalisiert werden. Ribbert lehnte die Bedeutung der Stauung durchaus ab für das Wachstum der Lymphangiome. Wir möchten mit Borst und Sick der Ansicht sein, dass eine gewisse Bedeutung dieser sekundären Ektasie doch nicht abzusprechen ist. Sie kann einmal hervorgerufen sein durch einen mangelhaften Abfluss der Lymphe, andererseits durch vermehrten Zufluss durch sekretorische Leistungen der Endothelien, wie sie Heidenhain beschreibt.

Auch an Transudation ist gedacht worden. Ich möchte hier an die Beschreibung Sicks erinnern, der den Entwicklungsgang der Lymphangiome folgendermassen beschreibt:

1. Isolierter Gefäss- und Bindegewebsteil mit Proliferation neuer Lymphgefässe.

2. Auftreten von Retentionserscheinungen: Ektasie, Cystenbildung, Neubildung von Lymphgefässen auf einzelne Regionen beschränkt.

3. Vollständige Verödung des Lymphangioms, Bildung grösserer Cysten, Reduktion der Wandbestandteile, eventuell

zu Grunde gehen des Endothels. In diesem letzten Punkte geht der Autor darauf ein, welche Gründe für das zu Grunde gehen des Endothels massgebend sein könnten; er nimmt nicht wie andere einen gesteigerten Innendruck an, — man hat nur selten von einem geplatzten Lymphangiom gehört — sondern meint, das Lymphangiom neige von Natur zu regressiven Veränderungen, wie man ja auch tatsächlich das Lymphangiom in die Reihe der Gewebsmissbildungen gestellt hat. Unter diesem Gesichtspunkt der sekundären Ektasie kann wohl auch ein interessanter Befund gewertet werden, den Reich und von Winckel erhoben haben, nämlich die Bedeutung von amniotischen Bändern für die Genese der Lymphangiome. Es wird da berichtet von einer Insertion amniotischer Fäden am Handgelenk, Kniegelenk, Zehen, in Vergesellschaftung mit Cystenhygromen. Dass solche Stauungen oft nicht nach ihrer richtigen Natur erkannt werden können, lehrt am besten das Beispiel der Makroglossie, von der Müller annimmt, dass sie sowohl der Teleangiektasie als auch der kavernösen Form angehören könne und Pätzold meint im gleichen Sinne, „dass die Stellung der Makroglossie noch keineswegs geklärt worden sei“. Vielleicht lässt sich aber auch da ein Ausweg finden, abgesehen in der Trennung durch die mikroskopische Untersuchung, die namentlich durch die Auffindung lymphocytärer Elemente und neugebildeten Bindegewebes gestützt erscheint, indem man die Formen der cystösen Zungengeschwulst trennt in eine diffuse (Makroglossia angiektatika) und in eine zirkumskripte (Lymphangioma linguae); für die letzte Form hat Müller das Auftreten charakteristischer Bläschen beschrieben, die er weiter gefasst haben will, als unter den von anderen Autoren gebrachten Namen der cystoiden Degenerationen der Papillae fungiformes.

Eine Stauung kann auch nur dann Schwierigkeiten bereiten wenn die Geschwulst in Gebieten sitzt, die für gewöhnlich

Lymphgefässe führen, die Fälle des Fettgewebes wären also von vornherein ausgeschlossen. Liegt der Anlass zu der Stauung ausserhalb der Geschwulst (Verschluss der Abflusswege, Thrombus, Zerrung durch amniotische Bänder etc.), so kann man wohl die Stauung als primär betrachten, ebenso, wenn die oben erwähnten Neubildungsvorgänge fehlen.

Ist so die pathologisch-histologisch-genetische Erklärung der Lymphangiome noch keine völlig einmütige, so ist das die klinische wohl um so mehr. Wir finden in den meisten Fällen eine bald höckerige, knollige Oberfläche (multilokuläre Cyste) oder einen prall- oder schlaffgefüllten Sack (unilokuläre Cyste). Bei der Palpation finden wir bei oberflächlichen Cystengeschwülsten deutliche Fluktuation, eventuell auch bei tiefsitzenden, häufig bei letzteren elefantiastische Verdickung der Haut. Ein weiteres brauchbares Hilfsmittel hat meines Wissens zuerst Bouchut angegeben, der eine Volumenveränderung beim Schreien, Weinen und Husten der Kinder beobachtete (im Französischen: tumeur érectile nach Anger 1867). Die Punktion der Geschwülste gibt uns Aufschluss zunächst makroskopisch über den Inhalt, der hellserös, schleimig oder mit Blut vermengt sein kann; die chemische Zusammensetzung ergibt 80 bis 90 % Wasser, 5 bis 10 % Albumin, ein Bruchteil von Prozenten noch Chlorkalcium, Chlornatrium, phosphorsauren Kalk, Eisen und Magnesia (Schmidt, Bergmann). Nicht als einwandfreies Mittel heranzuziehen ist die Lokalisierung der Geschwülste, die eine sehr mannigfache ist. Es sind beschrieben: Geschwülste in Hals und Nacken, Achselhöhle, Damm, Kreuz- und Steissbeingegend, Inguinalgegend, Schulter und obere Extremität, untere Extremität, Stirn, Lunge, Niere, Nebenniere, Leber, Milz, Uterus, Kehlkopf, Mesenterium, Magen und Rückenmark, dann das über den ganzen Körper in Bläschen oder Knötchen verstreute Lymphangioma cutaneum multiplex (Kaposi); als weiteres Mittel der Erleichterung der Diagnose ist anzugeben

die Vergesellschaftung mit der Ranula, mit der das Lymphangiom häufig gemeinsam angetroffen wird.

Differential-diagnostisch kommen in Betracht: Hämangioma, Kiemengangscysten, Lipome; da die Blutcysten häufig in Verbindung mit Blutgefässen stehen, also auf Druck zu verkleinern sind, sind sie leicht auszuschliessen. In Zweifelsfällen hilft die Probepunktion. Bei den Kiemengangscysten, die makroskopisch und palpatorisch häufig ein sehr ähnliches Bild geben, hilft man sich durch Hocheneggs Kunstgriff, der darauf basiert, dass der Inhalt der Kiemengangscysten breiig, ölig ist, und unter einem Eisbeutel in zwei Stunden erstarrt; mikroskopisch kommt die verschiedene Epithelauskleidung, die bei Kiemengangscysten mehrschichtiges Platten- oder Cylinderepithel ist, in Betracht. Mit Lipomen ist eine Verwechslung wohl möglich, wenn es sich um tiefsitzende Geschwülste handelt. Finden sich die oben erwähnten Hautveränderungen nicht vor, so muss auch hier die Probepunktion Aufschluss geben.

Für die Therapie kommt bei nicht allzu grossen Geschwülsten heute wohl nur noch die Radikaloperation, bestehend in einer Totalexstirpation in Betracht. Es sind ja eine ganze Reihe von Verfahren schon vorgeschlagen worden, von denen zwei absolut abzulehnen sind. Erstens das setaceum, die Durchführung eines Drahtes durch das Lymphangiom mit nachträglicher Erhitzung, um eine künstliche Eiterung zu erzeugen. Es leuchtet ein, dass das bei der grossen Nähe der oft wichtigsten Organe, bei der Unmöglichkeit, die Eiterung zu lokalisieren, ein gefährliches Mittel ist, das wohl auch heute allgemein aufgegeben ist.

Auch die blosse Incision oder Punktion ist nicht mehr gebräuchlich, da der Geschwulstsack sich sehr schnell wieder füllt, die Heilung also nie zustande kommen kann. Wenn die Operation nicht oder nur partiell möglich ist, ist das von Wölfler angegebene Verfahren der antiseptischen Drainage

zu empfehlen, die in Punktion und Einlegen eines Jodoformstreifens besteht. Nicht zustimmen kann man ihm, wenn er dies Verfahren für alle Fälle empfiehlt, da er die Exstirpation für unsicher und gefährlicher hält. Es kann gerade im Hinblick auf mehrere Fälle dieser Arbeit das Gegenteil behauptet werden.

Trendelenburg punktiert und injiziert Jodlösung mit gutem Heilerfolg, andere wie Schramm beobachteten dabei Recidive. Die Prognose wird sehr verschieden von den Autoren beurteilt. So sagt Lücke, dass angeborene Lymphangiome in drei Monaten zum Tode führen. Schramm und Dolinsky halten die Prognose für nicht günstig. Löwengard sagt, dass die Prognose infaust sei, da nur wenige Fälle zur Heilung gekommen seien, und meint ferner, dass therapeutisch gar nichts erreicht werden könne, da es eine Radikalheilung dieses angeborenen Übels nicht gäbe. Niemeyer rechnet das Lymphangiom zu den gutartigen Neubildungen, die aber doch meist zum Tode führen. „Die Prognose ist nicht günstig“ urteilt Rössle. Diesen pessimistischen Äusserungen gegenüber steht Prof. Dr. Herzog auf dem Standpunkt, dass bei rechtzeitigem, radikalem Eingreifen eine Heilung durchaus möglich sei, und dass diese Operation auch bei sehr kleinen Kindern keine grössere Gefahr habe, wie jeder Eingriff in diesem zarten Alter, vorausgesetzt natürlich, dass die Geschwulst nicht zu grossen Umfang eingenommen hat, und das Kind noch nicht zu erschöpft ist.

Als Todesursache bei den inoperablen Lymphangiomen kommen meist Atem- und Schlingbeschwerden oder allgemeine Köperschwäche wegen der grossen räumlichen Ausdehnung der Geschwülste in Betracht. Es sind Fälle beschrieben worden, die darauf hindeuten, dass die Tumoren auch entarten oder in Gemeinschaft mit anderen Tumoren vorkommen können. Die Möglichkeit des Eindringens von Bakterien und ihr Wuchern

auf dem so günstigen Nährboden hat zu einer Reihe von Beobachtungen geführt, die Entzündung, Vereiterung und Verjauchung ergaben. So berichtet Amusat über einen Exitus nach Verjauchung des Lymphangioms, Bryk von einem ulcerösen Lymphangiom der Füsse, Küttner über intermittierende Entzündungen des Lymphangioms, Ernst beschreibt ein Lymphangioendothelioma cysticum abdominis carcinosum, Lilla einen Fibrolinfangioma del sotto — cut. abdominale, Riether eine Lymphangioma aus einem Lipom, Glaser ein malignes Lymphangiom des Halses. In diesen Fällen ist natürlich die Prognose viel ungünstiger.

Das Lymphangiom gehört zu den seltenen Geschwulstbildungen. In drei Statistiken ist ziemlich übereinstimmend die Häufigkeit festgestellt: Heschl hat unter 600 Sektionen ein Lymphangiom gesehen, Schramm und Dolinski fanden im Sophienkrankenhaus in Lemberg unter 28000 Fällen 26mal Lymphangiom. Unter ca. 8000 stationär behandelten Fällen der letzten 20 Jahre in der hiesigen chirurgischen Kinderklinik wurden 15 Fälle von Lymphangiom gefunden. Ganz lehrreich ist wohl auch die Gegenüberstellung der Todesfälle der Operierten, wenn auch nicht verkannt werden soll, dass die Zahlen viel zu klein sind, um ein abschliessendes Urteil zu ermöglichen. Schramm und Dolinski hatten bei 11 Operationen 2 Todesfälle, Madelung unter 20 Operationen dreimal tödlichen Ausgang. Hier unter 10 Operationen zweimal tödlicher Ausgang. Die Operationsberichte heben die Schwierigkeit der Operation am Halse hervor, so verlor z. B. Schramm einen Fall durch Einreissen der Jugularvene. Aber die technischen Schwierigkeiten dürfen kein Grund sein, von der Operation abzustehen, wenn durch diese eine Heilung möglich ist. Ein Todesfall durch Karbolvergiftung bei der Operation, wie ihn Zelle 1880 berichtet, dürfte wohl heute zu den Unmöglichkeiten gehören.

Fall 1. (Abbildung.)

Max J., geboren 9. Oktober 1892, aufgenommen 10. Oktober 1892. Kr.-J. Nr. 205 (1892). Neugeborenes Kind in genügendem Ernährungszustande.

Es handelt sich bei diesem Kinde um eine kolossale Geschwulst, die die ganze rechte Backe und Halsgegend und ausserdem die Zunge umfasst. Der Tumor ist von schwammiger Konsistenz, die Zunge hängt weit aus dem unförmlich geöffneten Munde heraus, diesen und den Rachen erfüllend. Das Kind ging am 14. Oktober, 4 Tage nach Einlieferung in die Klinik, an Erstickung zu Grunde. Die beiliegende Abbildung zeigt die enorme Grösse dieser natürlich inoperablen Geschwulst.

Bei der mikroskopischen Untersuchung erwies sich die Geschwulst als Lymphangiom.

Fall 2. (Abbildung.)

Anna L., geboren am 17. November 1892, wird am 8. Mai 1894 der Klinik überwiesen. Kr.-J. Nr. 91 (1894).

Anamnese: Geschwulst ist angeboren; bei der Geburt war sie ganz klein; in der letzten Zeit stark gewachsen; soll in der Nähe des Schulterblattes entstanden und dann erst nach vorne gewachsen sein; vor einem halben Jahr punktierte Dr. Greiner (Schwandorf), wobei eine gelbe, klare Flüssigkeit entleert wurde; die Geschwulst füllte sich aber sehr bald wieder; in der Familie sind bis jetzt keine angeborenen Formfehler beobachtet worden.

Status praesens: Kräftiges, gut genährtes Kind. An der linken Halsseite im äusseren Halsdreieck eine ganz schlaffe, zwei faustgrosse, beutelartige Geschwulst, nach unten die Clavicula etwas überragend, nach oben bis an den Sternocleidomastoideus reichend. Haut unter der Geschwulst verwachsen, etwas bläulich verfärbt; Oberfläche der Geschwulst gleichmässig; ohne be-

sondere Hervorragungen. Geschwulst geht unter Clavicula herunter und ist fest mit der Unterfläche verwachsen.

19. V. Operation: Anfangs Äther, später Chloroformnarkose. — Von einem über die Höhe der Geschwulst dem Verlauf des Sternocleidomastoideus parallelen Hautschnitt wird die ganze Geschwulst exstirpiert; dabei werden die einzelnen Cysten, die nach Eröffnung der Kapsel blauschwarz durchschimmern, angeschnitten und nach Entleerung des bernsteingelben Inhaltes in mehreren Partien entfernt. Die Geschwulst ist mit der Haut sehr innig verwachsen. Nach innen wird die Scheide der grossen Halsgefässe nicht eröffnet, dagegen erstreckt sich die Geschwulst bis in die Nähe der Pleura. Wundhöhle erscheint nach Exstirpation buchtig; hinten oben über dem Cucularis bleibt ein nussgrosser Rest der Geschwulst, der völlig isoliert von den anderen ist, stehen.

Pathologisch-anatomischer Befund: Die Geschwulst erweist sich zusammengesetzt aus nuss- bis erbsengrossen Cysten, die deutlichen, mit der Umgebung innig verwachsenen Belag haben, der sehr zart ist; in die Zwischenwände ist deutlich Bindegewebe eingelagert. Die Innenfläche der Cysten ist glatt, glänzend, buchtig; in die Höhle ragen teilweise bogenförmige Septa hervor.

23. V. Verbandwechsel; Wunde reaktionslos; Entfernung einiger Nähte.

28. V. Entfernung aller Nähte; Wunde vollständig reaktionslos geheilt.

8. VI. Von dem stehen gebliebenen Rest der Geschwulst ausgehend, hat sich die ganze Partie wieder gefüllt, schlaff elastisch fluktuierend.

Operation: 8. VI. Chloroformnarkose. Längs der vollkommen verheilten Wunde erneute Incision. Herausschälung der aus einer Kammer bestehenden Cyste; die in der Tiefe stehen bleibenden Reste der Cystenwand werden stückweise

excidiert. Nach oben und hinten nahe der Schädelbasis sind noch ein oder zwei Cysten isoliert zu fühlen, die wegen der Nähe der Schädelbasis nicht excidiert werden können. Vollständige Naht. In dem unteren Wundwinkel aseptischer Gazestreifen.

14. VI. 94. Herausnahme sämtlicher Nähte. Wunde per primam geheilt. Die Cyste scheint sich wieder zu bilden.

18. VI. 94. Cyste hat sich wieder in geringerem Grade gebildet.

18. VI. 94. Entlassen.

17. VI. 95. Kind wird in der Klinik wieder aufgenommen. Bald nach Entlassung begann die Geschwulst kleiner zu werden. Zurzeit ist von einer Geschwulst nichts mehr vorhanden. Die Fossa supraclavicularis, nach aussen von M. sternocleidomastoideus, ist sehr stark vertieft und narbig eingezogen. In der Tiefe sind einige kleine Lymphdrüsen zu fühlen, die aber die normale Grösse nicht überschreiten dürften. Auch an dem oberen und inneren Teil des Halses ist nirgends eine Schwellung mehr zu konstatieren. Kind normal und kräftig, gesund entwickelt.

Fall 3.

Anna D., geboren am 27. März 1894, aufgenommen am 26. Juli 1995. Kr.-J. Nr. 181. (1895).

Anamnese: Das Kind wird in die Klinik gebracht wegen einer gänseeigrossen Geschwulst in der rechten Achselhöhle. Vater und Mutter sollen gesund sein. Das Kind war ebenfalls immer gesund. Die Geschwulst ist seit der Geburt bemerkt worden.

Status praesens: Blasses, nicht sehr kräftiges Kind. In der rechten Achselhöhle am äusseren Rande des Pectoralis major bemerkt man eine weiche, hühnereigrosse Geschwulst. Bei der Palpation unterscheidet man deutlich einzelne resistentere

Knoten. Die Geschwulst ist sehr beweglich und schmerzlos. Die Haut über derselben ist von normaler Beschaffenheit und leicht abhebbar.

26. VII. 95. In Narkose wird über der Höhe der Geschwulst ein ca 8 cm langer Schnitt gemacht und Haut sowie Unterhautfettgewebe durchtrennt. Es wird stumpf in die Tiefe gegangen und man stösst bald auf eine prall elastische, blauschwärzlich durchschimmernde, aus mehreren runden Knoten bestehende Geschwulst. Dieselbe wird teils stumpf, teils mit der Schere von der Umgebung losgelöst. Dabei werden zufällig einige kleine Knoten angeschnitten, die sich als Cysten erweisen und klare, gelbliche, dünne Flüssigkeit entleeren. Die ungefähr hühnereigrosse Geschwulst liegt auf dem Serratus, nach vorn geht sie etwas unter den Rand des Pectoralis, nach oben und hinten bis zu den grossen Gefässen und dem Plexus. Die Geschwulst kann in toto von der Umgebung abgelöst werden. Mehrere geschwellte Lymphdrüsen wurden gleichfalls entfernt. Vollständige Naht der Wunde. Aseptischer Kompressionsverband.

28. VII. 95. Wunde ganz reaktionslos; Entfernung zweier Nähte.

30. VII. 95. Entfernung sämtlicher Nähte; Wunde in ganzer Ausdehnung per primam geheilt; entlassen. Kein Recidiv mitgeteilt.

Diagnose: Cystenhygrom in der rechten Achselhöhle.

Fall 4.

Marie E., geboren am 16. September 1895, aufgenommen am 18. September 1895. Kr.-J. Nr. 209 (1895).

Anamnese: Eltern sind gesund. Patient hat noch sechs lebende Geschwister, die gesund sein sollen, sechs sind gestorben in jugendlichem Alter. Das Leiden des Patienten ist

angeboren und soll sich innerhalb der zwei Tage vergrössert haben.

Status praesens: Verhältnismässig sehr kräftiges Kind. An der rechten Halsseite befindet sich eine doppeltfaustgrosse, den ganzen rechten Hals einnehmende, nach vorn die Mittellinie um einige Zentimeter noch überschreitende Geschwulst. Die Konsistenz derselben ist zusammendrückbar, schwammig sich anfühlend, nur in der Regio submental. fühlt man einige härtere Knoten. Die Haut über dem Tumor ist normal und abhebbar.

19. IX. 95. Als inoperabel entlassen.

7. V. 96. Wiederaufgenommen zur Vorstellung in der Klinik. Auch die Zunge ist stark verdickt und vergrössert.

Zur Sicherung der Diagnose wird ein Stück der Cystenwand exstirpiert und untersucht, die die Diagnose bestätigt.

1. VI. 96. Exitus.

Diagnose: Lymphangioma congenit. colli sin.

Fall 5.

Franz St., geboren am 4. Juli 1890, aufgenommen am 11. Dezember 1897. Kr.-J. Nr. 259 (1897).

Anamnese: Seit dem vierten Monate bemerkte die Mutter eine haselnussgrosse Geschwulst über dem unteren Ende des Sternums. Bis gestern blieb der Tumor immer in derselben Grösse und war schmerzlos. In der Nacht von gestern auf heute wuchs der Tumor plötzlich bis zur jetzigen Grösse — etwa hühnereigross — an und ist seitdem äusserst schmerzhaft. Fluktuation ist nicht nachweisbar. Bei der Probepunktion liess sich eine seröse, gelbe Flüssigkeit — sehr spärlich — entleeren. Patient war rhachitisch. Im Dezember vorigen Jahres machte er die Masern durch und kurz darauf Lungenentzündung.

Zwei Geschwister sind gesund und vierzehn starben. Vater und Mutter gesund.

Status praesens: Etwas anämischer, schwächlicher Knabe. Rechts am unteren Ende des Sternums, dicht an den rechten Rand desselben heranreichend und nach unten vom Rippenbogen begrenzt, eine oberflächliche, hühnereigrosse, schwammige, halbkugelige Geschwulst mit ziemlich breiter Basis.

Die Haut auf der Höhe darüber etwas gerötet, nicht verschieblich. Die Geschwulst auf der Unterlage beschränkt verschieblich, scheint etwas von den darunter liegenden Muskelkontraktionen abhängig zu sein. Die Geschwulst scheint aus verschiedenen erbsen- bis haselnussgrossen Knollen zusammengesetzt zu sein. Keine Drüsenschwellung. Punktion gibt gelbliche, wenig getrübte Flüssigkeit in geringer Menge. Dieselbe gerinnt beim Stehen und es bildet sich deutlich ein Gerinnsel und ein Serum aus. Ersteres besteht aus Fibrin und Leucocyten.

15. XII. 97. Operation in Narkose. Ovalärschnitt quer über die ganze Geschwulst. Excision derselben mit der adhärenten Muskelfascie, Naht linear in ganzer Ausdehnung. Die Geschwulst besteht aus erbsen- bis kirschkerngrossen Cysten mit dünner, durchsichtiger Wand und gelblichem, ziemlich klarem Inhalt. Zwischen den einzelnen Cysten ist eine mässige Menge von Bindegeweben.

22. XII. 97. Nähte entfernt. I. int.

24. XII. 97. Geheilt entlassen.

Kein Recidiv angemeldet.

Fall 6.

Sebastian E., geboren am 18. Mai 1898, aufgenommen am 19. Juni 1898. Kr.-J. Nr. 143.

Anamnese: Zwei Geschwister des Patienten sind gesund und leben. Patient kam mit einer Geschwulst auf der linken Halsseite zur Welt, die in den fünf Wochen seines Lebens

bis zur doppelten d. i. jetzigen Grösse gewachsen ist. Geburt war ohne Beschwerden. Mutter hatte während der Schwangerschaft zweimal Magengeschwür.

Status praesens: Schwächliches Kind. Am Halse links vom Ohr und Unterkiefer bis zur Clavicula abwärts, von der Mittellinie vorn bis zur Mittellinie hinten reichend eine höckerige Geschwulst. Durch seichte Furchen in mehrere hühnereigrosse Abteilungen geschieden. Haut darüber normal. Beim Schreien vergrössert sich der Tumor etwas, nahezu bis zur Kindskopfgrösse. Die einzelnen Knoten sind mit der Haut nicht verwachsen, sitzen breit auf und sind auf der Unterfläche ziemlich, wie auch gegeneinander verschieblich. Die hinteren Partien sind weich und lassen sich zusammendrücken wie ein Schwamm. Die vorderen bestehen auch teils aus festeren bis nussgrossen Gebilden, welche ebenfalls auf längeren Druck sich verkleinern lassen. Appetit gut. Keine Schluckbeschwerden.

27. VI. 98. Punktion, an drei Stellen ergibt sich teils hellgelbes, teils dunkleres bis braunes, durchsichtiges Serum, aus verschiedenen Hohlräumen abtropfend. An diesen drei Stellen werden je einige Tropfen Jodtinktur injiciert.

29. VI. 98. Entlassung. Zustand ohne Änderung.

Diagnose: Lymphangioma colli sin. cong.

In drei Wochen nach der Entlassung gestorben.

Fall 7.

Johann Georg S., geboren am 18. Februar 1896, der Klinik überwiesen am 27. Juli 1899. Kr.-J. Nr. 189 und 255 (1899), 167 (1900).

Anamnese: Patient ist das jüngste Kind von drei Geschwistern, die alle gesund sind. Patient selbst hatte im ersten Lebensjahr Rhachitis, die im zweiten Lebensjahr aber gänzlich verschwunden ist, sonst ist er nie krank gewesen. Seit der

Geburt hat Patient eine Geschwulst in der rechten Wange, die im Verhältnis zu dem Wachstum des Patienten zugenommen hat.

Status praesens: Kind von gutem Ernährungszustand, gesunde Hautfarbe, normalem Organbefund. In der rechten Wange, von der Nase bis über die Mitte und vom Auge nach unten bis in die Oberlippe sich fortsetzend, ein praller, namentlich in der Oberlippe sehr derber Tumor, der das Gesicht sehr stark entstellt. Die Haut über demselben überall unverändert. Nur über den obersten Partien des Tumors im Winkel zwischen Nase und unterem Augenlid scheint eine leichte dunklere Schattierung aus der Tiefe durchzuschimmern. Keine Fluktuation.

30. VII. 99. In Chloroformnarkose querer Wangenschnitt über der Hautbreitenausdehnung des Tumors. Schon bei demselben entleert sich an den einzelnen Stellen statt Blutes eine klare seröse Flüssigkeit. Beim weiteren Einschneiden gelangt man in die Tumormasse, die aus zahllosen hirsekorn- unter stecknadelkopfgrossen, prall mit klarem Inhalt gefüllten Cysten besteht. Soweit möglich, werden dieselben exstirpiert, soweit sie in der Wange liegen. Der Tumor in der Oberlippe wird nicht angegriffen. Bei der Excision der Tumormasse wird in der Höhe der oberen Zahnreihe die Mundschleimhaut verletzt. Sorgfältige Blutstillung. Naht der 1—2 cm langen Eröffnung der Mundschleimhaut, einige tiefgreifende Nähte, fortlaufende Hautnaht.

31. VII. 99. Patient, der abends 39.0 gehabt hatte, hat morgens nur mehr 38.2, klagt wenig über Schmerzen. Er erhält zur Reinhaltung des Mundes dreimal am Tage einen Kaffeelöffel einer 2%igen Lösung von Kal. Chlor.

6. VIII. 99. Patient hat in den letzten Tagen wieder Fiebersteigerungen gehabt, die ganze rechte Wange ist stark geschwollen, ebenso die beiden Augenlider, so dass Patient das

rechte Auge nicht mehr zu öffnen vermag. Diese Schwellung, die in den Wangen teigig und ödematös ist, ist in der Oberlippe sehr derb.

Da sich unter feuchten Umschlägen die Schwellung nicht zurückgebildet hat, und da sich aus der Nahtstelle der Wangenschleimhaut einige Tropfen Eiter entleeren, wird in Chloroformnarkose die Schleimhautnaht geöffnet, wobei sich dünnflüssiger, bräunlicher Eiter entleert. Ebenso wird an der Aussenseite der Wange, in der Mitte des Hautschnitts durch Eröffnen der schon vollständig verklebten Wundwänden ein Zugang zu dem sehr tief sitzenden Eiterherd geschaffen, wobei sich ebenfalls noch ein paar Tropfen Eiter entleeren.

15. VIII. 99. Die ödematöse Schwellung der Wange ist zurückgegangen. Aus der Incisionswunde lassen sich auf Druck nur wenige Tropfen Eiter entleeren.

Auf Wunsch des Vaters nach Hause entlassen.

5. XII. 99. Patient wieder aufgenommen; wird vorgestellt, die Narbe an der rechten Wange ist stark eingezogen. Es besteht kaum mehr eine Geschwulst. Dagegen ist die Oberlippe noch sehr stark aufgedunsen.

6. XI. 99. Zweite Operation. Narkose. An der Oberlippe werden von einem schrägen Schnitt, der sich in die Mundschleimhaut senkrecht fortsetzt, Geschwulstmassen von der Ausdehnung 1 ccm entfernt. Hautnaht. Die exstirpierten Geschwulstmassen, die von den T-Schnitten aus soweit als möglich in die Umgebung der Schnitte entfernt werden, sind sehr derb und entleeren so gut wie keine seröse Flüssigkeit.

12. XI. 99. Wunde ist in ganzer Ausdehnung per primam int. reaktionslos zusammengeheilt. Lippe noch ziemlich beträchtlich geschwollen. Entfernung sämtlicher Nähte.

13. XI. 99. Entlassung mit vollständig geheilter und trockener Narbe.

23. VI. 1900. Wiederaufnahme. Die Operationswunde an der rechten Wange und Oberlippe ist gut vernarbt, eine besondere Hervorwölbung der rechten Wange besteht nicht, nur der rechte Teil der Nase tritt stärker hervor, ebenso die rechte Hälfte der Oberlippe. Patient hustet. Temperatur normal.

27. VI. 00. Operation. An der Innenseite der Oberlippe wird ein keilförmiges Stück des Lymphangioms excidiert. Die Schleimhaut durch Naht vereinigt.

5. VII. 1900. Herausnahme der Nähte. Operationswunde ist gut geheilt. Die Geschwulst an der Oberlippe ist entsprechend verkleinert.

7. VII. 1900. Patient wird geheilt nach Hause entlassen. Nach Mitteilung ist die Geschwulst bedeutend kleiner geworden. Eine nochmalige Operation würde nichts schaden.

Diagnose: Lymphangioma cysticum. Fibromatorum der rechten Wange und Oberlippe.

Dieser Fall zeigt die Merkmale der wohl zuerst von König 1889 beschriebenen, mit Fieber einhergehenden fibromatösen Lymphangiome. Auch hier wurde anfangs Temperatursteigerung beobachtet.

Fall 8.

Alois F., geboren am 3. Juni 1899, aufgenommen am 5. Mai 1900. Kr.-J. Nr. 111 und 144 (1900).

Anamnese: Die Geschwulst an der Oberlippe wurde gleich nach der Geburt bemerkt, wurde seitdem immer grösser. Seit einem Fall im Januar auf eine Kante, glaubt die Mutter, sei das Wachstum der Geschwulst besonders schnell geworden.

Sonst war Patient gesund, nur hat er seit vorigem Herbst einen Ausschlag am ganzen Körper. Der Appetit war in letzter Zeit schlecht.

Status praesens: Wenig kräftiges Kind in geringem Ernährungszustand. Haut sehr blass.

Die linke Hälfte der Oberlippe ist stark verdickt, bis zu 2 cm. Die Geschwulst fühlt sich weich an. Keine Fluktuation. Die linke Nase-Labienfalte tritt stark hervor. Die Haut ist mit der darunter liegenden Geschwulst verbacken. Am linken Auge besteht Nystagmus. Über beiden Lungen diffuse Rasselgeräusche.

Temperatur 38,2.

7. V. 1900. Patient wird wegen Bronchitis nach der inneren Abteilung verlegt.

9. V. 1900. Wiederaufnahme.

Elendes, schlecht entwickeltes Kind in mittlerem Ernährungszustand und sehr anämisches Aussehen. Stark rhachitische Thorax.

Augen klar, aus Nase und Ohren kein Ausfluss. Am linken Auge Nystagmus horizontalis. Oberlippe, besonders in ihren linken und mittleren Partien elefantiastisch vergrössert. Die Geschwulst nimmt auf der Schleimhautseite die Wange ein und ist deutlich abzugrenzen. Fauces frei.

Lungen: Über der linken Spitze von unten hinten Dämpfung, über der ganzen hinteren Lunge, besonders im Dämpfungsbezirk zahlreiche zum Teil feuchte Rasselgeräusche.

Herz: Grenzen nicht verbreitet, Töne rein.

Abdomen nicht aufgetrieben, gespannt, Leber und Milz ohne Befund.

Drüsen: Cervicaldrüsen leicht geschwellt.

Kirschgrosser, leicht retournierbarer Nabelbruch.

29. V. 1900. Auf den Lungen keine Dämpfung mehr. Überall vesikuläres Atmen, Nahrungsaufnahme und Stuhl gut.

15. VI. 1900. Nachdem die Temperatur andauernd febril ist und der Allgemeinzustand des Patienten wenig befriedigend, wird von einer Operation abgesehen und Patient nach Hause entlassen.

Diagnose: Lymphangiom an Oberlippe.

Fall 9.

Franz K., geboren am 3. Februar 1900, aufgenommen am 28. Mai 1900. Kr.-J. Nr. 140 (1900).

Anamnese: Gleich nach der Geburt bemerkte die Mutter des Patienten an dessen rechter Wange in der Gegend des Kieferwinkels eine etwa nussgrosse, weiche Geschwulst. Die Mutter meinte, die Geschwulst rühre davon her, dass sie eine schwere Geburt hatte und werde bald wieder vergehen. Allein die Geschwulst wurde immer grösser. Gleich nach der Geburt bemerkte die Mutter auch, dass Patient seinen Mund stets offen halte. Sie fand, daß die Zunge selbst stark geschwollen war und unterhalb derselben eine weiche, bläulich gefärbte Geschwulst lag. Die Schwellung der Zunge ist inzwischen zurückgegangen, nicht aber die Geschwulst unter der Zunge. Sonst war Patient gesund.

Die Mutter des Patienten war immer gesund, nur während der letzten Schwangerschaft hatte sie allgemeines Unbehagen, Schmerzen an beiden Seiten des Leibes und in der Nacht Krämpfe. Vater des Patienten war stets gesund. Von den acht Geschwistern des Patienten leben noch fünf und sind gesund, die übrigen drei starben schon bald nach der Geburt.

Status praesens: Kräftiges Kind in gutem Ernährungszustand. Die Gegend vom rechten Ohr zum Kinn und nach unten bis zur rechten Clavicula ist von einer über gänseeigrossen Geschwulst eingenommen, dieselbe fühlt sich teils schwammig, teils cystös an, unter dem rechten Unterkiefer fühlt man einige haselnussgrosse verhärtete Drüsen. Undeutliche Fluktuation der Geschwulst. Die Haut über der Geschwulst ist nicht verändert. Zwischen Zunge und Unterkiefer drängt sich in der Ausdehnung von $^1/_2$ cm eine bläulich schimmernde Geschwulst hervor, welche die Zunge nach oben drückt. Temperatur febril. Sonst kein pathologischer Befund.

30. V. 1900. Exstirpation in Narkose. Freilegung einer taubeneigrossen Cyste durch einen 4 cm langen Schnitt. Die Cyste ist vor dem sternocleido-mastoideus gelegen. Beim Anstechen derselben entleert sich eine grünlich-schwarze, dünne Flüssigkeit. Vom umgebenden Bindegewebe ist die Cyste innig eingeschlossen. Nach der Tiefe und medianwärts schliesst sich noch eine grössere Zahl kleinerer, haselnussgrosser teils mit derselben, teils mit hellerer, blutähnlicher Flüssigkeit gefüllter Cysten an, welche mit Ausnahme jener, welche sich unter dem Zungenboden erstreckt, exstirpiert werden. Schliessung durch Hautnaht.

1. VI. 1900. Temperatur 39,5.

2. VI. 1900. Da die Temperatur abermals 39,4 beträgt, Verbandswechsel, die Wunde ist reaktionslos, über den Lungen nirgends Dämpfung, ausser der Tonsille nirgends Belag. Bestehende Diarrhoe.

3. VI. 1900. Patient wird nach Hause entlassen.

5. VI. 1900. Exitus letalis.

Diagnose: Hygroma cysticum unter dem rechten Ohr.

Fall 10.

Elias R., geboren im März 1898, aufgenommen am 27. Mai 1902. Kr.-J. Nr. 125 (1902).

Anamnese: Vater des Knaben gibt an, er habe seit ungefähr zwei Jahren an der linken Halsseite seines Sohnes eine ungefähr wallnussgrosse Geschwulst bemerkt, die beständig wuchs, besonders stark aber seit vier Wochen. Die Geschwulst ist schmerzlos. Sonstige Krankheiten hat der Knabe noch nicht durchgemacht. Der Vater gibt an, dass eine Jodbehandlung der Geschwulst ohne Erfolg gewesen sei. Eltern des Knaben sind angeblich gesund, ebenso vier Geschwister des Kindes.

Status praesens: An der linken Halsseite ein höckeriger, fast kindskopfgrosser Tumor vom rechten Ohrläppchen bis zur

Supraclaviculagrube sich erstreckend. Haut verschieblich, unverändert; keine Rötung. Tumor schwammig, prall elastisch, mit einzelnen erbsen- bis haselnussgrossen geschwellten Drüsen durchsetzt.

28. V. 02. Operation: Narkose. Etwa 8 cm langer Schnitt, entsprechend dem Verlauf des Sternocleidomastoideus, durch Trennung der Haut und der oberflächlichen Fascie nach vorhergegangener doppelter Unterbindung des V. jug. ext. bis auf die schwarzblaue Kapsel der Geschwulst. Bei Ausschälung der Geschwulst teils stumpf, teils mit der Schere reisst die Kapsel an verschiedenen Stellen ein, wobei sich reichliche Menge braunschwärzer Flüssigkeit entleert. Die Lösung der Geschwulst von der V. jug. comm. gelingt schwer, da sie fest mit der Gefässscheide verwachsen ist; nach hinten und oben nach der Richtung des Ansatzes des Sternocleidomastoideus schliesst die Kapsel einen derben, bindegewebigen Strang ein, der mit der Unterlage fest verwachsen ist. Es gelingt, die ganze Geschwulst zu exstirpieren, Blutung gering. Fortlaufende Naht, aseptischer Verband.

5. VI. 02. Verbandwechsel, Wunde per primam geheilt, beim Herausnehmen der Naht klafft die Wunde etwa in der Mitte etwas infolge heftigen Schreiens, Schluss durch eine Knopfnaht, aseptischer Verband.

8. VI. 02. Herausnahme der naheliegenden Nähte, Wunde vollständig geheilt, Salbenverband.

11. VI. 02. Entlassung.

5. IX. 02. Nach brieflicher Mitteilung geht es dem Kinde sehr gut; es ist munter und sieht frisch aus. Von der Geschwulst ist nichts mehr wieder gekommen, so dass ausser der glatten Narbe nichts zu sehen ist.

Nachricht vom 8. VI. 04 bestätigt den obigen Befund.

Diagnose: Lymphangioma colli.

Fall 11.

Ernestine H., geboren am 21. August 1903, aufgenommen am 16. März 1904. Kr.-J. Nr. 93 (1904).

Anamnese: Von Geburt an gesundes Kind, das keine besonderen Krankheiten durchgemacht hat. Eltern angeblich gesund. Zangengeburt eines ausgetragenen Kindes. Nach der Geburt zeigte sich eine kleine Anschwellung unter dem linken Ohr von der Grösse einer Haselnuss, die scheinbar nicht schmerzhaft war. Die Geschwulst wuchs langsam und gleichmässig bis zur jetzigen Grösse; es wurde bemerkt, dass beim Schreien und Husten die Geschwulst stark anschwoll und dann wieder schlaffer zusammenfiel. In den Familien der Mutter und des Vaters sind keine ähnlichen Geschwülste beobachtet worden.

Status praesens: Ziemlich gut genährtes, etwas blass aussehendes Kind. Unter dem linken Ohr befindet sich eine ca. kleinhühnereigrosse, sehr weiche, schwammige, fluktuierende, dem Fingerdruck ausweichende Geschwulst, welche durch Hustenstösse sich vergrössert. Keine lokale Temperaturerhöhung. Innere Organe gesund.

18. III. 04. Operation in Narkose: Schnitt über die grösste Prominenz von hinten nach vorn ca. 6 cm lang. Beim Eingehen mit dem Messer werden sofort die Cysten angeschnitten und es entleert sich klare, intensiv gelbe Flüssigkeit (ca. zwei Esslöffel). Neben den Cysten finden sich noch eine hartgeschwellte Drüse, daneben solche, welche teilweise schon cystös entartet sind. Dieselben sind zum Teil sehr eng mit Vene und Arterie verbunden, sind jedoch leicht abzulösen. Die Cystenräume erstrecken sich sehr weit median zu, bis zur Trachea einerseits und Wirbelsäule andererseits. Die Cystenwände werden so gut als möglich entfernt, die Höhle mit Kochsalz ausgespült, ein Tamponstreifen eingelegt, welcher am

hinteren Wundwinkel herausführt, die ganze übrige Wunde durch fortlaufende Hautnaht vernäht. Aseptischer Verband.

In den nächsten Tagen leichte Temperatursteigerung bis auf 38,2, nach sechs Tagen befindet sich die Temperatur auf der Norm.

23. III. 04. Verbandwechsel. Tampon entfernt, Wunde sieht sehr schön aus. Per primam intentionem geheilt.

27. III. 04. Entfernung der Nähte. Von der hinten gelegenen Tamponöffnung gelangt man noch weit in die Tiefe. Dünner Drain.

3. IV. 04. Wunde heilt zu.

5. IV. 04. Wunde vollkommen geschlossen. Entlassen.

Klinische Diagnose: Hygroma cysticum.

Kein Recidiv.

Es handelt sich hier um ein sieben Monate altes Kind mit gesunden Eltern, das durch die Zange geboren wurde; es ist nicht anzunehmen, dass diese Komplikation der Geburt, wie das bei grösseren Geschwülsten schon beschrieben wurde, durch das Lymphangiom hervorgerufen worden ist. Langsames Wachsen der Geschwulst von Haselnuss- bis Hühnereigrösse in sieben Monaten, die typische Operation zeigt: 1. Das Weiterwachsen der Geschwulst, und dann ist bemerkenswert, dass der Bericht sagt, die Cysten liessen sich leicht von Arterie und Vene trennen (im Gegensatz zu dem oben erwähnten Fall von Schramm). Glatter Heilverlauf in 17 Tagen.

Fall 12.

Friedrich G., geboren am 6. Oktober 1904, aufgenommen am 20. Oktober 1904. Kr.-J. Nr. 307.

Ausführlich beschrieben von W. Glaser, Inaug.-Dissert., München 1905. Malignes angeborenes Lymphangiom.

Fall 13.

Anna L., geboren am 27. Juni 1907, aufgenommen am 13. Dezember 1907. Kr.-J. Nr. 307 (1907).

Anamnese: Vater, Mutter und drei Geschwister sind gesund. Das Kind war noch nicht ernstlich krank. Nur seit fünf Monaten leidet es an starker Verschleimung. Die Mutter bringt das Kind zu einer Operation einer Geschwulst am linken Oberarm, die bereits bei der Geburt da war, aber damals nur etwa haselnussgross war. Ein im September konsultierter Arzt riet der Frau, die Operation zu verschieben, da das Kind damals sehr stark hustete.

Status praesens: Kräftig entwickeltes, gut genährtes Kind, innere Organe ohne pathologischen Befund. Man bemerkt im unteren Drittel des linken Oberarms, an dessen Streckseite zum Teil auch noch die laterale Hälfte der Beugeseite einnehmend, eine gut hühnereigrosse, kugelige Geschwulst. Dieselbe zeigt eine schlaffe, doch deutlich fluktuierende Konsistenz, hängt sackartig nach unten. Die Haut über dem Tumor ist nur wenig verschieblich, leicht bläulich durchscheinend. Der Tumor ist auf der Unterlage leicht verschieblich. Keine Druckempfindlichkeit. Keine lokale Temperaturerhöhung. Die Oberfläche des Tumors erscheint beim Palpieren im ganzen glatt, doch scheint der Tumor aus verschiedenen kleineren Tumoren sich zusammenzusetzen. Keine Drüsenschwellung.

14. XII. 07. Operation in Chloroformnarkose: Schnitt über die Höhe des Tumors, Abpräparieren des Tumors von der bedeckenden Haut, die mit demselben ziemlich adhärent, Isolieren des Tumors von den umgebenden Gewebsteilen und der Gefässcheide, die nach oben aussen abgezogen wird. Es zeigt sich, dass der Tumor aus mehreren, durch Bindegewebssepta voneinander getrennten, grösseren und kleineren Cysten besteht, die mit klarer, seröser Flüssigkeit gefüllt sind. Es ist unvermeidlich, dass einige kleinere Cysten beim Isolieren des Tumors angeschnitten werden. Nach vollständiger Loslösung wird der Tumor in toto exstirpiert. Ausspülen der Wundhöhle mit steriler Kochsalzlösung, fortlaufende Hautnaht, aseptischer Verband.

19. XII. 07. Entfernung der Nähte. Wunde per primam geheilt. Mit Verband entlassen.

Dieser Fall zeigt, wie leicht und gut die Totalexstirpation zur Heilung kommt und vertragen wird.

Nachtrag: Nach drei Monaten Recidiv, nach einer zweiten Operation glatte Heilung.

Fall 14.

Franziska M., geboren am 25. September 1907, aufgenommen am 2. März 1908. Kr.-J. Nr. 85 (1908).

Anamnese: Vor über zwei Monaten bemerkte die Mutter an der rechten Thoraxseite eine haselnussgrosse, weiche Geschwulst. Seit vier Wochen hat der Tumor rapid an Grösse zugenommen. Im übrigen war das Kind immer gesund, hat Appetit und hat angeblich in seinem Ernährungszustand nicht gelitten. Zum Zweck operativer Behandlung wird das Kind heute in das Spital gebracht.

Status praesens: Schwächliches, in seinem Ernährungszustand reduziertes Kind, über beiden Lungen vereinzelte bronchitische Geräusche. Sonstige innere Organe ohne Befund. Auf der rechten Thoraxhälfte findet sich zwischen vorderer und hinterer Axillarlinie, vom unteren Rand der vierten Rippe bis zum unteren Rand der achten Rippe sich erstreckend, ein gut hühnereigrosser, länglich ovaler Tumor von auffallend weicher Konsistenz, mit deutlicher Fluktuation. Der Tumor ist auf der Unterlage gut verschieblich, die Haut ist mit dem Tumor fest verwachsen und zeigt leichte blaue Transparenz. Druckempfindlichkeit anscheinend nicht vorhanden.

4. III. 08. Operation mit Infiltrationsanästhesie: Totalexstirpation, ca. 8 cm langer Hautschnitt über die Höhe des Tumors im Verlauf seiner Längsachse. Abpräparieren der Haut von der Oberfläche des Tumors. Derselbe stellt eine aus mehreren verschieden grossen, durch bindegewebige Septa

voneinander getrennten, teilweise kommunizierenden Cysten bestehende Geschwulst dar, die mit klarer, seröser Flüssigkeit strotzend gefüllt sind. Der Tumor, der mit breiterer Basis dem Pectoralis major und seiner Fascie aufsitzt, wird vollständig exstirpiert. Fortlaufende Hautnaht, aseptischer Verband. Der Blutverlust war ein recht ergiebiger. 60 ccm Kochsalzinfusion an beiden Oberschenkeln.

Die mikroskopische Untersuchung des ausgeschälten Tumors ergibt ein schwammartiges Gewebe, welches zahlreiche grosse und kleine, zum Teil mit Endothel ausgekleidete Lücken in sich schliesst und dessen Wandungen durch feste Bindegewebsmaschen gebildet werden.

10. III. 08. Geschwulst mit deutlicher Fluktuation hat sich fast bis zur alten Grösse wieder gebildet. Nahtlinie wird auf kurze Strecke eröffnet; es entleert sich gelbliche, klar seröse Flüssigkeit. Kompressionsverband.

12. III. 08. Entfernung der Nähte. Wunde per primam geheilt.

20. III. 08. Es hat sich unter der Nahtlinie wieder viel Flüssigkeit angesammelt, die durch Punktion entleert wird. Patient nimmt sichtlich an Körperkräften ab.

25. III. 08. Exitus letalis.

Temperatur war nur am 4. III. kurz nach der Operation wenig über der Norm: 37,6.

Bei der Operation wird ein grösseres Lymphgefäss angeschnitten, aus dem sogleich Lymphe sich ergoss und dadurch eine neuerliche Füllung der Wundhöhle verursachte. Dadurch starker Säfteverlust und Exitus.

Fall 15.

Centa V., geboren am 23. Oktober 1910, aufgenommen am 3. März 1911. Kr.-J. Nr. 98 (1911).

Anamnese: Vater und Mutter taubstumm, ebenso zwei Schwestern des Vaters. Kind war niemals krank; als es 14 Tage

alt war, bekam es in der linken Axillargegend einen kleinen weissen Punkt, der sich seitdem zusehends vergrösserte. Niemals Schmerzen. Kind kommt nun zwecks Operation.

Status praesens: Ziemlich heruntergekommenes Kind in reduziertem Ernährungszustand. Hautdecken und Schleimhäute ohne Besonderheiten, von Drüsenschwellungen nichts zu fühlen.

Brustorgane o. B.

Bauchorgane o. B.

In der linken Axillargegend ca. fingerbreit unterhalb der Achselhöhle findet sich eine 10 cm lange und 5 cm breite Geschwulst, hinten mit der Axillarlinie endend, vorne die Mamilla gerade noch mit einbegreifend. Die genauere Beobachtung ergibt eine fluktuierende, prall elastische Konsistenz. Man fühlt deutlich, dass es sich nicht um einen einheitlichen Tumor, sondern um einen aus vielen kleinen Gebilden von etwa klein Walnussgrösse zusammengesetzten handelt. Die die Geschwulst bedeckende Haut lässt sich leicht abheben, ist nicht gereizt und zeigt keinerlei Veränderungen. Druck auf die Geschwulst scheint nicht schmerzhaft zu sein.

4. III. 1911. Operation in Chloroformnarkose. In der Rippenrichtung über die Höhe der Geschwulst ca. 12 cm langer Hautschnitt. Ausschälung des aus vielen kleinen Blasen und schwammigem Gewebe bestehenden Tumors, der sich von der Haut schwer lösen lässt. Nach vollkommener Ausräumung wird ein steriler Docht eingelegt und die Wunde mit Knopfnähten verschlossen.

5. III. 11. Verbandwechsel. Wunde nur ganz gering gereizt. Keine Eiterung. Tampon wird entfernt und durch einen ganz kleinen ersetzt.

13. III. 11. Beim heutigen Verbandwechsel zeigt sich die ganze Gegend, die vom Verband bedeckt war, also die ganze Brust, die obere Hälfte des Abdomens, die linke Schulter brennend rot. Diese Rötung ist haarscharf von der Umgebung abgegrenzt.

Die gerötete Haut ist aber anscheinend nicht druckempfindlich, nicht über das übrige Hautniveau herausragend. Die Umgebung der Narbe hat normale Farbe. Wegen Verdacht auf Erysipel bestreichen der geröteten Haut mit Karbolkampfer. Steriler Verband.

19. III. 11. Das Kind wird von Tag zu Tag geringer.

21. III. 11. Rötung verschwunden; aus der schlechtheilenden Wunde entleert sich Eiter, der augenscheinlich von einem mit der Wundhöhle kommunizierenden Abszess herrührt. Halbfeuchter Verband.

23. III. 11. Das Kind wird mit halbfeuchtem Verband entlassen.

Der vom 10. Tage nach der Operation mit Fieber bis zu 40 Grad einhergehende Krankheitsverlauf ist ein Beweis für die Richtigkeit der Ansicht, die den Lymphangiomen eine besonders günstige Gelegenheit zum Wachstum der Bakterien zuschreibt. Hinzuweisen wäre wiederum auf die Tatsache, dass trotz der Radikaloperation und der strengen Asepsis ein so relativ stürmisch, wohl als Erysipel anzusprechender Prozess sich verbreiten konnte und es ist wohl anzunehmen, dass die Gelegenheit dazu bei Partialoperation oder gar bei medikamentöser Behandlung eine noch viel grössere gewesen wäre.

Nachtrag: Kind ist am Tage nach der Entlassung zu Hause gestorben.

16. Fall.

Franz Paul H., geboren am 4. II. 1914, aufgenommen am 10. März 1914. Kr.-J. Nr. 136 (1914).

Anamnese: Vater und Mutter sind gesund. Vier Geschwister leben und sind gesund. Zwei Geschwister in den ersten Lebenstagen gestorben. Von Tuberkulose und Geschlechtskrankheiten bei den Eltern nichts bekannt. Ein Bruder der Mutter an Lungensucht gestorben. In den ersten Tagen Gelb-

sucht. Nie krank gewesen. Die Geburt war normal, ohne ärztliche Hilfe verlaufen, Kopflage. Kind wird mit $^2/_3$ Kuhmilch mit Wasser verdünnt und Rohrzucker vermischt ernährt. Sofort nach der Geburt bemerkten die Eltern, dass das Kind unterhalb des linken Ohres eine taubeneigrosse Geschwulst hatte, die sich ganz weich und sulzig anfühlte und sich unter der Haut hin und her schieben liess. Die Geschwulst wuchs mit der Zeit. Der Arzt erklärte die Notwendigkeit einer Operation und empfahl die Aufnahme in unser Spital. Appetit gut, Stuhl normal, Schlaf ruhig.

Status praesens: Zwei Monate altes Kind in entsprechendem Kräfte- und Ernährungszustand. Äussere Haut ohne Besonderheit. Sichtbare Schleimhaut gut durchblutet. Panniculus adiposus mässig entwickelt.

Kopf: Die grosse Fontanelle klafft weit, die kleine Fontanelle ist bis auf eine kleine Lücke geschlossen. Das Hinterhaupt, das sehr spärlichen Haarwuchs aufweist, ist etwas abgefleckt.

Hals: Unter dem linken Ohr sitzt eine ca. gänseeigrosse, deutlich umschriebene Geschwulst von prall elastischer Konsistenz. Die Geschwulst lässt sich gut verschieben, die Haut darüber zeigt keine Veränderung. Durch die Haut hindurch fühlt man den Mittelpunkt der Geschwulst, einen ungefähr 2 cm langen und $^1/_2$ cm breiten ovalen Körper von derber Konsistenz, der an der Rückwand des Cystensackes befestigt zu sein scheint.

Thorax: Die Halsdrüsen sind nicht palpabel. In der Knorpelknochengrenze flache Auftreibung der Rippen, beide Thoraxhälften symmetrisch, beteiligen sich gleichmässig an der Atmung.

Pulmones: Grenzen verschieblich, überall vesiculäres Atmen, keine Dämpfung, keine Rasselgeräusche.

Lunge, Herz, Abdomen ohne Befund.

Palpatorisch gibt sich die Geschwulst als ein ziemlich schlaffer, schlotternder Sack zu erkennen, dessen Palpation dem Kinde anscheinend keine Schmerzen verursacht; in den am meisten nach

hinten gelegenen Teilen der Geschwulst fühlt man eine kirschengrosse, teilweise sehr harte, teilweise cystische, aber sehr leicht verschiebliche Einlagerung. Die Geschwulst lässt sich durch Druck nicht verkleinern und zeigt keine Schwellbarkeit. Cervicale und axiale Lymphdrüsen ohne Befund.

Diagnose: Lymphangioma (Cystenhygrom.)

Therapie: 12. III. 14. Chloroformäther-Tropfnarkose, ca. 10 cm langer Hautschnitt, 1 cm hinter dem oberen Ohrrand beginnend und bis zur Supraclaviculargrube reichend. Die Oberfläche der Geschwulst, die nun freiliegt, zeigt mehrere buckelförmige Hervorwölbungen; unter einer sehr dünnen Kapsel schimmert der dunkelgelbe Inhalt der Cysten durch; die Kapsel wird von dem umgebenden Bindegewebe losgeschält und ihr ungefähr bleistiftdicker Stiel isoliert. Unter Unterbindung des Stiels und einiger kleiner Gefässe, die in ihm verlaufen, Abtragung des Cystensackes. Vereinigung der Hautwundränder durch mehrere Nähte; aseptischer Kompressionsverband. Narkose ohne Zwischenfall; Blutung unbedeutend.

19. III. 14. Verbandwechsel, Wunde reaktionslos verheilt, Entfernung der Nähte. Patient wird geheilt entlassen.

Pathologisch histologischer Befund: (Professor Schminke). Die Geschwulst unterhalb des Ohres eines Kindes ergab einen Aufbau aus lockerem fibrillärem Bindegewebe mit eingelagerten verschiedenen Hohlräumen, welche mit einem Plattenepithel ausgekleidet waren; in den Bindegeweben an einzelnen Stellen entzündliche Infiltrate.

Diagnose: Fibroma lymhangiektaticum.

Es handelt sich hier also um eine relativ sehr grosse Geschwulst, die zweifellos bei längerem Wachstum die Gesundheit und das Leben des Kindes aufs Schwerste bedroht hätten. Die leicht gelingende Operation führte Heilung herbei. Das ist um so höher zu werten, als sowohl aus dem klinischen Befund, wie

aus der mikroskopischen Untersuchung hervorgeht, dass an einigen Stellen stärkere Bindegewebsentwicklung statthat und bei längerem Bestehen sich vielleicht ein stärkerer Fibromcharakter hätte ausbilden können.

Zum Schlusse dieser Arbeit ist es mir eine angenehme Pflicht, Herrn Professor Dr. Herzog für Übernahme des Referates, für Überlassung des Materials und seinen Rat, ebenso Herrn Dr. Drachter für seine liebenswürdige Unterstüzung meinen besten Dank auszusprechen.

Name	Alter	Angeb.	Operation	Ausgang	Recidiv
1. —	2 Tage	Ja	Nein	Gestorben	
2. Anna L.	18 Monate	„	Ja	Geheilt	Nein
3. Anna D.	16 „	„	„	„	„
4. Marie E.	8 „	„	Nein	Gestorben (inoperabel)	
5. Franz S.	6 Jahre	„	Ja	Geheilt	„
6. Sebastian E.	1 Monat	„	Nein	Inoperabel, nach 3 Wochen gest.	
7. Johann S.	3 Jahre	„	Ja	Geheilt	„
8. Alois F.	11 Monate	„	Nein	Wegen Fiebers unoperiert entlassen	
9. Franz K.	4 „	„	Teilexcision	Gestorben (Fieber)	
10. Elias R.	4 Jahre	„	Ja	Geheilt	„
11. Ernestine H.	7 Monate	„	„	„	„
12. v. Glaser	—	„	Nein	Gestorben (malignes L.)	
13. Anna L.	5 Monate	„	Ja	Geheilt	Ja
14. Franziska M.	5 „	„	„	Gestorben an allgemein. Körperschwäche	
15. Zenta V.	4 „	„	„	Gestorben (Erysipel Schwäche)	
16. Franz H.	6 Wochen	„	„	Geheilt	Nein

Das Ergebnis der vorstehenden Tabelle ist folgendes:

1. Das Alter der Patienten schwankte zwischen 2 Tagen und 6 Jahren.
2. Sämtliche Fälle konnten als angeborene Geschwulst angesehen werden gleich 100%.
3. Operiert wurden 10 = 62,5%.
   Davon geheilt 8 = 80%,
   gestorben 2 = 20%.
   Nichtoperiert wurden 5 = 31,25%.
   Davon gestorben 5 = 100%.
   Teiloperation fand in einem Fall statt = 6,25%, gestorben.

4. Die Gesamtsterblichkeit sämtlicher Fälle beträgt 50%.
5. Recidive wurden in den acht Fällen, die in Betracht kommen, einmal beobachtet = 12,5%.
6. Als Besonderheiten fanden sich in zwei Fällen ein Fibro-Lymphangiom, in einem Fall ein malignes Lymphangiom = 22%.

Bemerkenswert bei diesem Ergebnis erscheint besonders die Stütze der Ansicht, dass die Prognose nicht ungünstig ist bei rechtzeitig erfolgender Radikaloperation und einer nicht zu grossen Konsumption der Körperkräfte. Bei beiden Todesfällen, die nach Operationen eingetreten sind, finden wir Bemerkungen über grosse allgemeine Körperschwäche, über ein sehr ausgedehntes Erysipel und andere Komplikationen. Andererseits haben wir aber doch auch bei grossen und sogar Degenerationserscheinungen aufweisenden Fällen volle Heilung ohne Recidivierung. Nur in einem Falle konnte ein Recidiv festgestellt werden, man muss annehmen, dass Teile der Geschwulstwand bei der Operation unbemerkt blieben und Anlass zu neuem Wuchern der Geschwulst gaben. Alles in allem kann jedenfalls gesagt werden, dass eine so pessimistische Ansicht über die Gefährlichkeit der Operation und über die schlechte Prognose, wie sie z. B. von J. Koenig in Allgemeiner Chirurgie 1889, Berlin, ausgesprochen ist, durch das vorliegende Material in keiner Weise gestützt wird, im Gegenteil als widerlegt erscheint.

Literatur.

1. Ammon: Die angeborenen chirurgischen Krankheiten. 1839/45.
2. Arnold: Virchows Archiv, Bd. 33.
3. v. Bergmann: Zur Diagnose der angeborenen Sakralgeschwülste. Berliner klin. Wochenschr. 1884
4. Billroth: Ber. der chir. Klinik Wien. 1871/76.
5. Borst: Die Lehre von den Geschwülsten. 1902.
6. Bouchut: Lehrbuch der Kinderheilkunde. 1854.
7. Breschel: Le système lymphatique.
8. Bryk: Ulceröses Lymphangiom der Füsse. Arch. für klin. Chir. 24.
9. Busey: Okklusion and dilatation of lymphcannel. New-York. Amer. Journal of Obstetr. 1878, vol. 10 und 11.
10. Carswell: Pathol. Anat. Art: Hypertrophy, vol. 4.
11. Cruveilhier: Anat. Path. Générale. Paris 1855, Nr. 22.
12. Dencks: Über sogenannte erworbene Lymphangiome des Halses. Münchener med. Wochenschr. 1907, Nr. 37.
13. Droste: Hannoversche Annalen. 1839.
14. Eberhardt: Monatsschrift für Geburtshilfe und Gynäkologie, 6, 1892.
15. Esmarch-Kulenkampf: Die elefantiastischen Formen. Hamburg 1885.
16. Freudweiler: Lymphangiome der Haut. Arch. für Dermatologie, 41, 1897.
17. Gerhard-Kaposi: Lehrbuch der Kinderheilkunde.
18. Gjorgjevic: Lymphorrhoe und Lymphangiome. Arch. für klin. Chir., 12, S. 187.
19. Gurlt: Die Cystengeschwülste des Halses.

20. Klebs: Über Lymphangiektasie. Vierteljahresschrift für die praktische Heilkunde. Prag 1875.
21. Köster: Über Hygroma Cyst. colli Congenitum. Würzburger Verhandlungen, Bd. 3, 1872.
22. Langhans: Kasuistischer Beitrag zur Lehre von den Gefässgeschwülsten. Virchows Archiv, Bd. 75.
23. Lücke: Pitha-Billroths Handbuch der allgemeinen Chir., 2 Bde., I. Abteilung.
24. — Virchows Archiv, Bd. 33.
25. Luschka: Hygroma Cystikum Congenitum (Virchows Archiv, Bd. 13).
26. Malherbe: Note sur un cas curieux de lymphangiectasie cutanée. Annal. de dermat. et Syphilid., 1896, 3.
27. Middeldorpf: Arch. für klin. Chir., Bd. 31, S. 590.
28. Müller: Beiträge zur Kenntnis der Lymphangiome. Beiträge z. klin. Chir. 1913.
29. Nasse: Arch. für klin. Chir., Bd. 38.
30. Nast-Kolb: Lymphangioma cyst. colli congenitum. Beiträge z. klin. Chir. von Bruns, 52, 1907.
31. Opokin: Zur Lehre über die pathe- und histogenese der Lymphangiome. Frankfurter Zeitschr. für Pathol., Bd. 9, Heft 1, 1911.
32. Ostertag: Lymphangioma cavernosum in einem Lipom. Inaug.-Dissert. Würzburg 1884.
33. Otto: Monstror. sescent. descriptio anatomica. Vratislaviae 1841.
34. Pätzold: Oberflächliche Lymphangiome mit besonderer Berücksichtigung der cystischen Formen des Halses. Bruns Beiträge, Bd. 51, 1906.
35. Redenbacher: De ranula subling. speciali cum casu congen. Inaug.-Dissert. München 1828.
36. Ribbert: Bau, Wachstum und Genese der Angiome nebst Bemerkungen über Cystenbildungen. Virchows Archiv, 151, 1898.
37. — Geschwulstlehre. 1904.
38. Ritschel: Lymphangiom der quergestreiften Muskeln. Beiträge zur klin. Chir. 15.

39. Rössle: Cystenhygrome des Halses. Inaug.-Dissert. München 1900.
40. Rokitansky: Handbuch der pathol. Anatomie.
41. Rona-Tübingen: Lymphangiome cyst. mesent. Beiträge zur klin. Chir. von Bruns, Bd. 84, 1913.
42. Roser: Chir. Anatomie.
43. Samter: Lymphangiome der Mundhöhle. Arch. für klin. Chir., 41. Bd.
44. Schmaus: Lehrbuch der Pathol. 1911.
45. Alexander Schmidt: Zur Kenntnis der Lymphangiome. Arch. für dermat. und syph., Bd. 22, 1890.
46. Mb. Schmidt: Lymphagefässe und Lymphangiom. Verhandlungen der deutschen pathol. Gesellschaft. Düsseldorf 1898.
47. Schmieden: Hygroma colli cyst. Deutsche Zeitschrift für Chir., Bd. 64, 1902.
48. Schrader: Zur Kenntnis der kongenitalen Lymphangiome. Inaug.-Dissert. Leipzig 1908.
49. Schramm und Dolinski: Beitrag zur Kenntnis von Lymphangiomen. Wiener med. Wochenschr. 1909, Nr. 27 u. f.
50. Sick: Beitrag zur Lehre vom Bau und Wachstum der Lymphangiome. Virchows Archiv, Bd. 170.
51. — Über Lymphangiome. Virchows Archiv, Bd. 172, 1903.
52. Sultan: Zur Kenntnis der Halscysten und Fisteln. Deutsche Zeitschr. für Chir. 1898.
53. Sömmering: Beschreibung und Abbildung einiger Missgeburten.
54. Takano und Hauser: Lymphangiom des Mesenteriums. Beitrag zur pathol. Anatomie und allgemeinen. Bd. 53, Heft 1. Jena 1912.
55. Tillmann: Lehrbuch der Chirurgie.
56. Virchow: Die krankhaften Geschwülste.
57. Wegener: Lymphangiome. Arch. für klin. Chir., Bd. 20, 1877.
58. Wernher: Die angeborenen Cystenhygrome. Giessen 1843.
59. Weil: Prager Vierteljahresschrift für praktische Heilkunde, 133.
60. Winiwarter: Makroglosie und hygroma colli congenitum. Arch. für klin. Chir., 16., S. 655.
61. — Krankheiten der Haut. Deutsche Chir., Lieferung 23.

62. Weigert: Perniciöse Anämie mit ausgedehnter Lymphangiektasie. Virchows Archiv, 69.
63. Wrede: Über Lymphangiome im Knochen. Beiträge zur klin. Chir. von Bruns, Bd 73.
64. Zeiss: Zur Kasuistik und Pathogenese der Lymphangiome am Thorax. Inaug.-Dissert. Giessen 1912.
65. Zinsser: Zur Kasuistik und Pathogenese der Lymphangiome. Giessen 1891.

Lebenslauf.

Unterzeichneter wurde am 4. September 1888 in Gotha in Thüringen geboren, dort besuchte er Volksschule und Gymnasium bis zum Jahre 1908, in dem er die Universität München bezog. Die ersten drei Semester brachte er in München zu, die nächsten zwei in Bonn, wo er im Oktober 1910 die ärztliche Vorprüfung bestand. Dann studierte er in Berlin zwei Semester und zum Schlusse noch drei Semester in München. Hier bestand er im Juli 1913 sein ärztliches Staatsexamen.

Hermann Salomon.

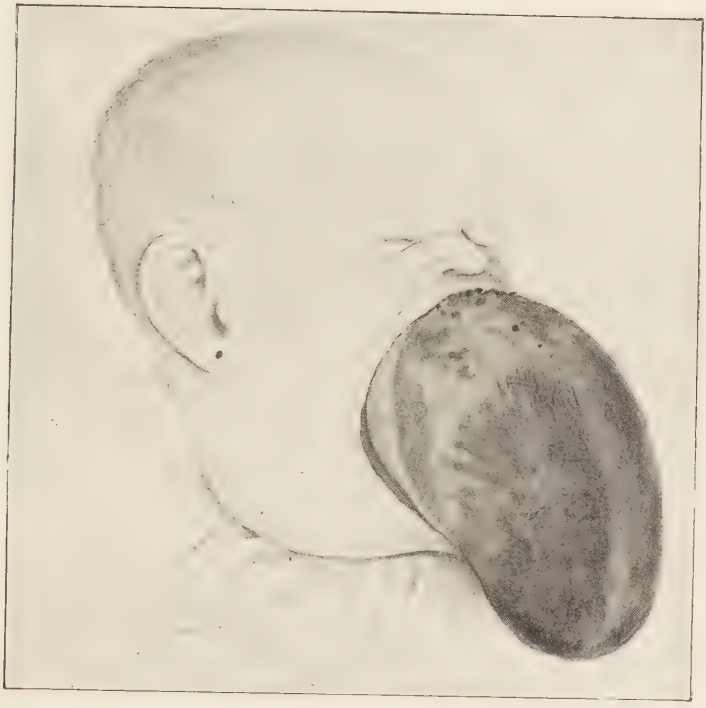

Fall I.

Fall II.